

TRATAMENTO RESTAURADOR ATRAUMÁTICO

e sua aplicabilidade
no Serviço Público





ATRIBUIÇÃO USO NÃO COMERCIAL VEDADA A CRIAÇÃO DE OBRAS DERIVADAS 3.0 BRASIL

VOCÊ PODE:



copiar, distribuir e transmitir a obra sob as seguintes condições:



ATRIBUIÇÃO:

Você deve creditar a obra da forma especificada pelo autor ou licenciante (mas não de maneira que sugira que estes concedem qualquer aval a você ou ao seu uso da obra).



USO NÃO COMERCIAL:

Você não pode usar esta obra para fins comerciais.



VEDADA A CRIAÇÃO DE OBRAS DERIVADAS:

Você não pode alterar, transformar ou criar em cima desta obra.

“This work is licensed under the Creative Commons Attribution-NonCommercial-NoDerivatives 4.0 International License. To view a copy of this license, visit <http://creativecommons.org/licenses/by-nc-nd/4.0/> or send a letter to Creative Commons, PO Box 1866, Mountain View, CA 94042, USA.”

Ficha Catalográfica Elaborada pelo Setor de Tratamento da Informação BICEN/UEPG

T776 Tratamento restaurador atraumático e sua aplicabilidade no serviço público/ Mayara Vitorino Gevert; Ana Cláudia Rodrigues Chibinski; Denise Stadler Wambier; Márcia Helena Baldani Pinto. Ponta Grossa : UEPG/Departamento Odontologia 2017. 22 p.

1. Odontologia minimizante invasiva. 2. Tratamento restaurador atraumático. 3. Cimento de ionômero de vidro. I. Gevert, Mayara Vitorino. II. Chibinski, Ana Cláudia Rodrigues. III. Wambier, Denise Stadler. IV. Pinto, Márcia Helena Baldani. V. T.

CDD: 617.6

APRESENTAÇÃO

Este é um manual para apresentação do Tratamento Restaurador Atraumático (ART). Nosso foco é o treinamento de acadêmicos ou profissionais para a realização de restaurações atraumáticas conforme os mais atualizados parâmetros técnicos e científicos. O ART é um tratamento efetivo e de qualidade, que pode ser empregado numa gama bastante ampla de pacientes e situações clínicas.

De forma alguma almejamos esgotar o assunto com este manual. Ao contrário, esperamos que com esse estímulo inicial, sejamos capazes de despertar o interesse pelo estudo continuado das técnicas minimamente invasivas e de remoção parcial de cárie na Odontologia, bem como estimular a incorporação do Tratamento Restaurador Atraumático no dia-a-dia de acadêmicos e profissionais. Devemos ainda salientar que as restaurações atraumáticas são parte de um protocolo de atenção odontológica bastante amplo, baseado numa filosofia de promoção de saúde e prevenção de doenças. Portanto, medidas como fluoroterapia, educação e motivação em saúde bucal e utilização de selantes de fôssulas e fissuras devem estar associadas às restaurações atraumáticas para controle da doença cárie.

Bom estudo a todos!!!!

MSc. Mayara Gevert
Profª. Dra. Ana Cláudia Chibinski
Profª. Dra. Denise Stadler Wambier
Profª. Dra. Márcia Baldani

INTRODUÇÃO

Estima-se que aproximadamente milhões de brasileiros nunca receberam nenhum tratamento dentário . Esta realidade é mais prevalente na população da área rural, mas também ocorre na área urbana.

As prováveis causas dessa falta de acesso ao tratamento odontológico são dificuldades econômicas, má distribuição dos recursos materiais e humanos e a dependência de consultórios odontológicos e materiais dentários de alto valor. Aliado a estes fatores, há ainda o medo/ansiedade que o tratamento curativo convencional desperta em uma grande parcela da população.

A implementação do Tratamento Restaurador Atraumático (ART) pode ajudar a superar essas barreiras relacionadas ao tratamento dentário, ampliando o acesso da população, racionalizando o uso de recursos humanos e materiais e contribuindo para a redução do medo e ansiedade.

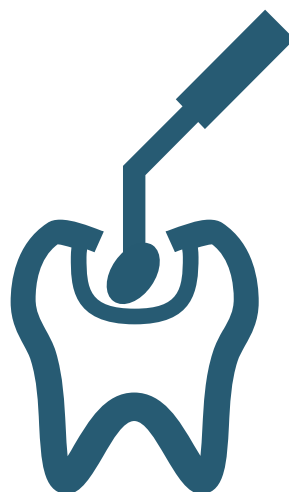
Essa técnica foi recomendada pela Organização Mundial da Saúde (OMS) em 1994 e, desde então, tem sido utilizada no mundo todo. Atualmente, é uma modalidade de tratamento recomendada pelo Ministério de Saúde do Brasil, bem como pela Secretaria Estadual de Saúde do Paraná.

Consiste na remoção do tecido cariado infectado com o auxílio de **instrumentos manuais** seguida **pela restauração das cavidades e selamento das fissuras com um material adesivo** e liberador de flúor, **o cimento de ionô-**

mero de vidro.

Entre as vantagens da técnica, está a **possibilidade do tratamento odontológico** ser realizado fora do consultório convencional, sem o uso de anestesia local ou isolamento absoluto. Portanto, é um tratamento mais bem aceito pelos pacientes, com custo mais baixo e técnica simples, mas que apresenta elevada efetividade no controle da doença cárie.

ART: ATRAUMATIC RESTORATIVE TREATMENT



Camargo LB et al. Paediatric dentistry education of atraumatic restorative treatment (ART) in brazilian dental schools. *European Archives of Paediatric Dentistry*. 2011; 6 (12): 303-307.

Frencken JE et al. Atraumatic restorative treatment (ART): rationale, technique, and development. *Journal of Public Health Dentistry*. 1996; 56 (3): 135-140.

Garbin CAS et al. Aspectos atuais do tratamento restaurador atraumático. *Revista Faculdade de Odontologia*. 2008; 13 (1): 25-29.

Kuhnen M et al. Uso do tratamento restaurador atraumático na estratégia saúde da família. *Revista de Odontologia da Unesp*. 2013; 4 (42): 291-297.

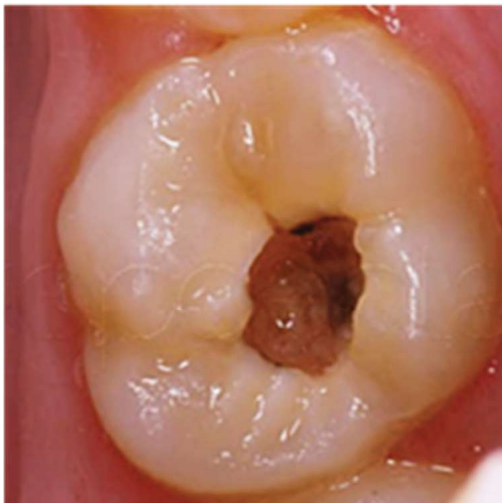RaggioDP et al. Tratamento Restaurador Atraumático. *Revista Faculdade de Odontologia*. 2004; 5 (52): 355-358.

DIAGNÓSTICO:

Quando indicar

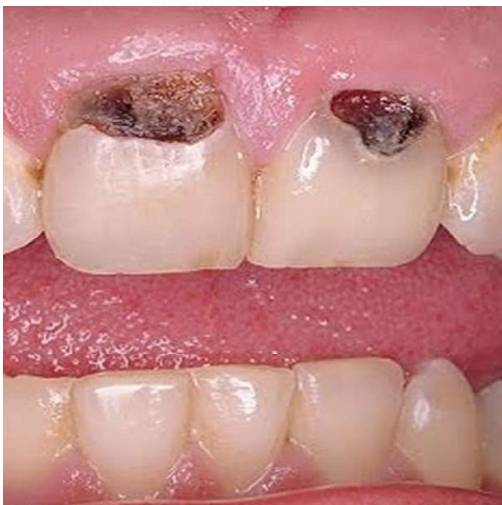Restaurações Atraumáticas

As restaurações atraumáticas (RAs) não são indicadas para todo tipo de cavidade. Um correto diagnóstico da condição pulpar, assim como das características da cavidade é essencial para o sucesso do tratamento.



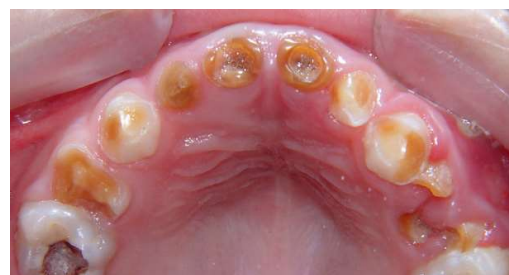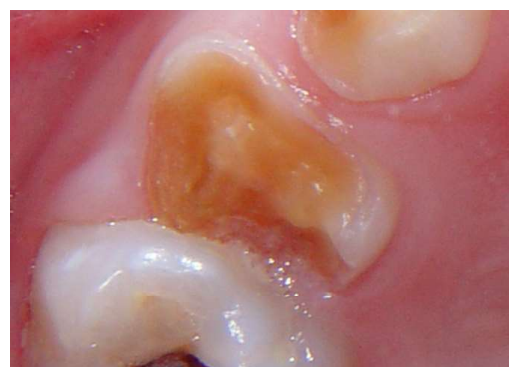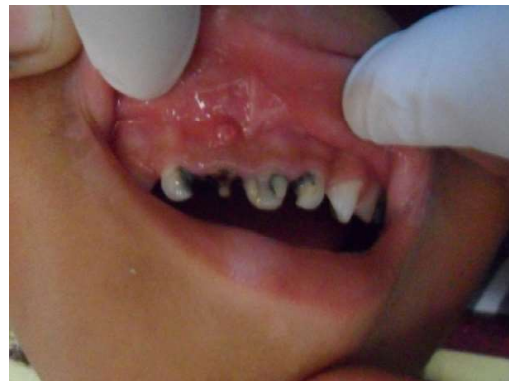De um modo geral, RAs são indicadas quando:

- há cavidade envolvendo dentina
- a cavidade é acessível com instrumentos manuais
- a polpa encontra-se vital e sem sinais de processos inflamatórios ou degenerativos



De um modo geral, RAs são contra-indicadas quando:

- há presença de abscesso ou fistula
- há exposição pulpar
- a cavidade não oferece condições de reter a restauração (cavidades complexas e atípicas)



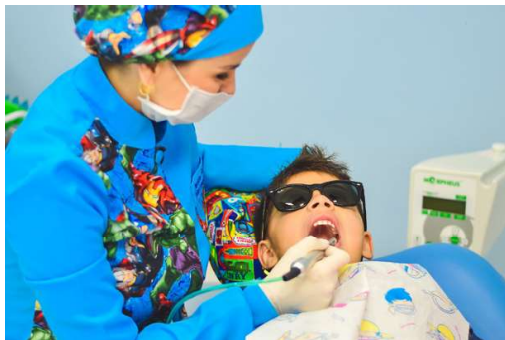DICA

Se o paciente relatar dor espontânea,
NÃO faça restauração atraumática!

DIAGNÓSTICO:

Quando indicar Restaurações Atraumáticas


Qual tipo de paciente pode receber ART?



- Dentes decíduos e permanentes

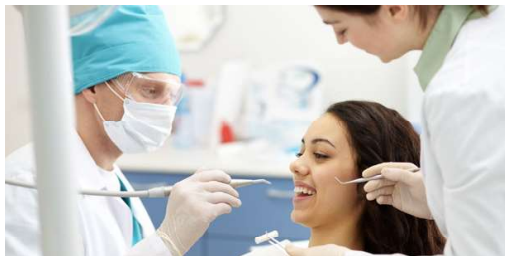- Crianças

- Idosos



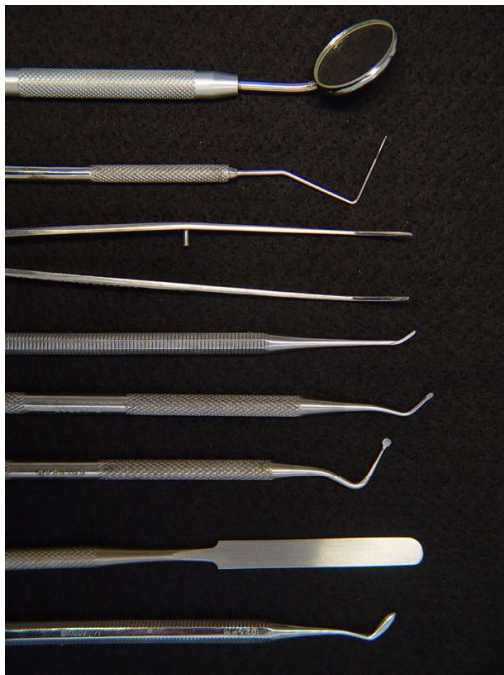
- Adultos

- Pacientes Portadores de Necessidades Especiais



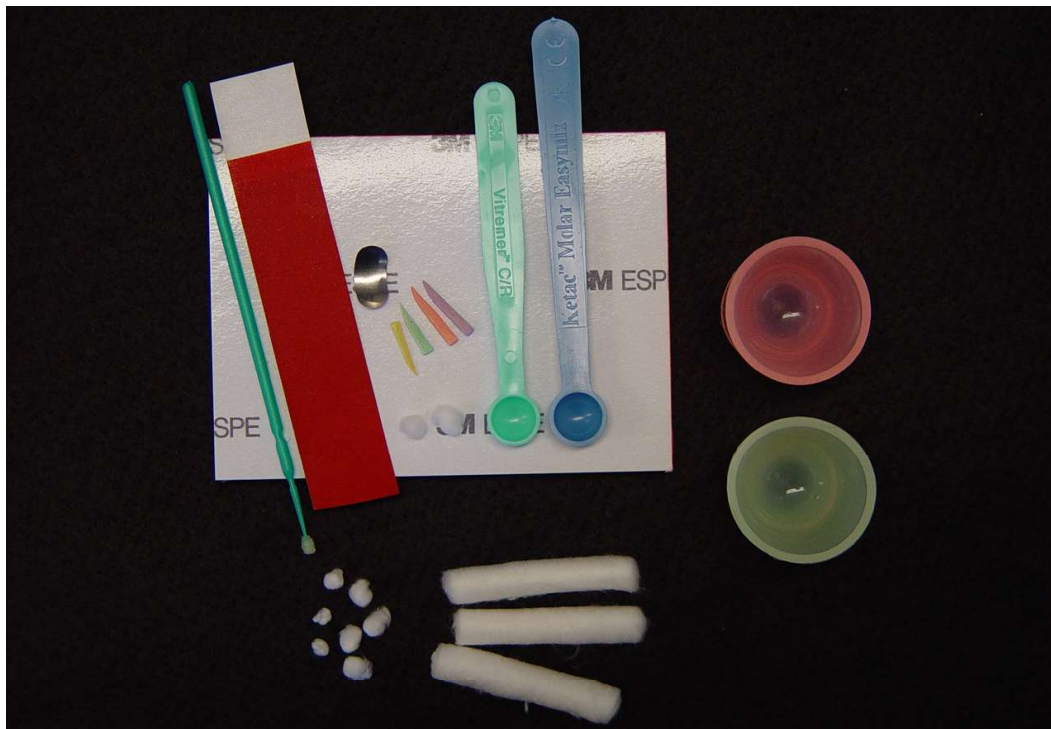A RESTAURAÇÃO

Instrumental necessário



- Espelho bucal
- Sonda exploradora/OMS
- Pinça
- Machado ou enxada
- Colheres de dentina de tamanhos variados
- Espátula de manipulação
- Espátula de inserção

Materiais necessários



- Rolos de Algodão
- Bolinhas de Algodão
- Tiras de matriz
- Cunhas
- Potes Dappen
- Bloco para espatulação
- Microbrush
- Vaselina

O MATERIAL RESTAURADOR

Cimento de Ionômero de Vidro

1º estudos - anos 80

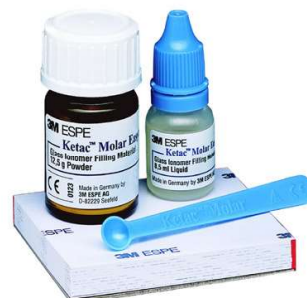Cimentos de Ionômero de vidro convencionais

- Tempo de presa elevado
- Baixa resistência ao desgaste

Dos anos 90 em diante

Cimentos de Ionômero de vidro de alta viscosidade

- Maior proporção pó-líquido
- Tempo de presa reduzido
- Maior resistência ao desgaste



O MATERIAL RESTAURADOR

Cimento de Ionômero de Vidro

Principais características:

- Liberação incorporação de fluoretos (por meio de produtos usados pelo paciente como dentifrícios, bochechos, aplicações tópicas)
- Adesão química ao esmalte e à dentina
- Coeficiente de expansão-térmica linear semelhante à dentina
- Bio compatibilidade

Cuidados

Para que as melhores propriedades do material sejam alcançadas:

- Manipulação criteriosa
- Dosagem conforme orientação do fabricante
- Inserção da mistura-enquanto observa-se o aspecto “brilhante” do material
- Proteção contra sinérise e embebição



Manipulação

Homogeneizar o pó-agitar o frasco





Encher a colher dosadora; raspar a borda para que a superfície de pó fique plana



Dispensar o líquido com o frasco em posição vertical

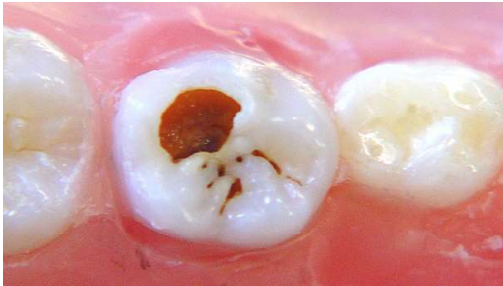

Incorporar o pó ao líquido em duas partes. Cada parte deve ser aglutinada por aproximadamente 15 segundos

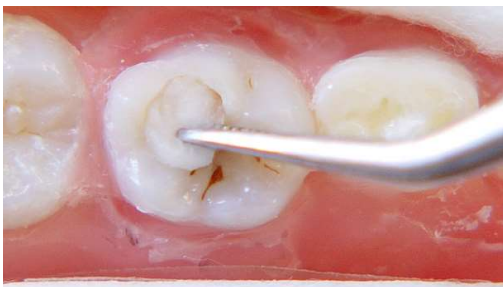

Aspecto final da mistura – ponto de fio. O brilho indica que o material está pronto para inserção na cavidade

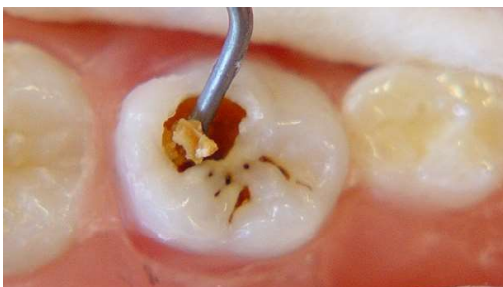A SEQUÊNCIA RESTAURADORA



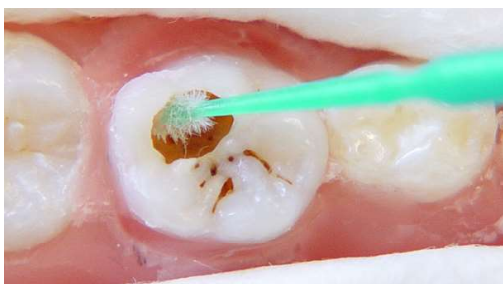Seleção do caso clínico:
cavidade de classe I ICDAS
5 – VITALIDADE PULPAR



Limpeza do dente – bolinha de algodão umedecida com água filtrada ou fervida; escovação dentária; profilaxia dental

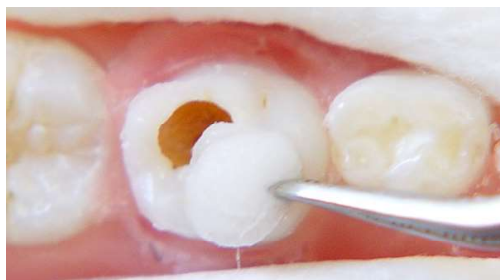

Remoção da dentina infectada com colheres de dentina compatíveis com o tamanho da lesão

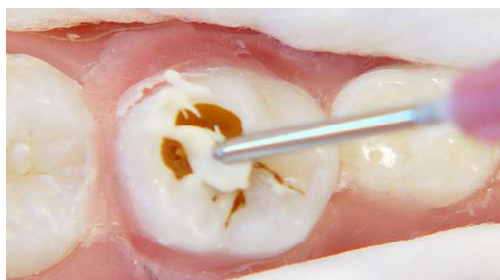

Aplicação de ácido poliacrílico entre 10% e 12%, por 15 a 30 segundos

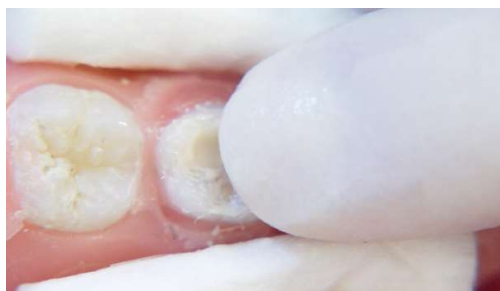Lavagem com bolinha de algodão umedecida com água;
Secagem com bolinha seca.
Alternativa: seringa tríplíce



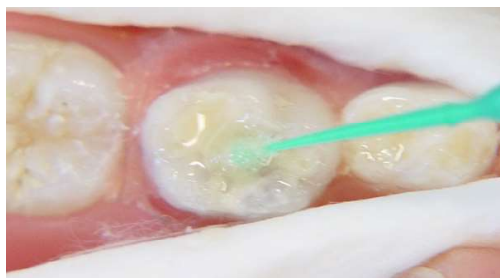Inserção do Cimento de Ionômero de Vidro na cavidade – com seringa ou espátula



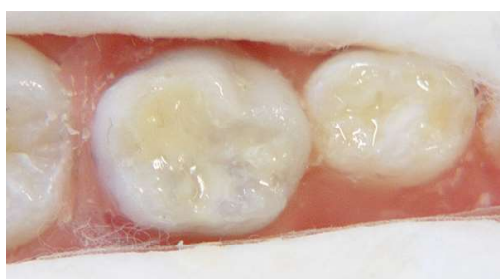Finger printing –pressão-digital –usar vaselina na luva



Aplicação de agente protetor na restauração: vaselina, adesivo ou selante de fóssulas e fissuras



Restauração finalizada
Não esquecer de checar a oclusão



Frencken J, Phantum vanit P, Pilot T, Song paisan Y, van Amerongen E. How to carryout Atraumatic Restorative Treatment (ART) on decayed teeth-A Training Manual for Public Health Workers. URL disponible en:<http://www.mahse/upload/Fakulteter-och-omrade/OD/Avdelningar/who/art/artmanual/ARTManual2008pdf.WHOCollaborating-CentreforOralHealthServicesResearch1997>.

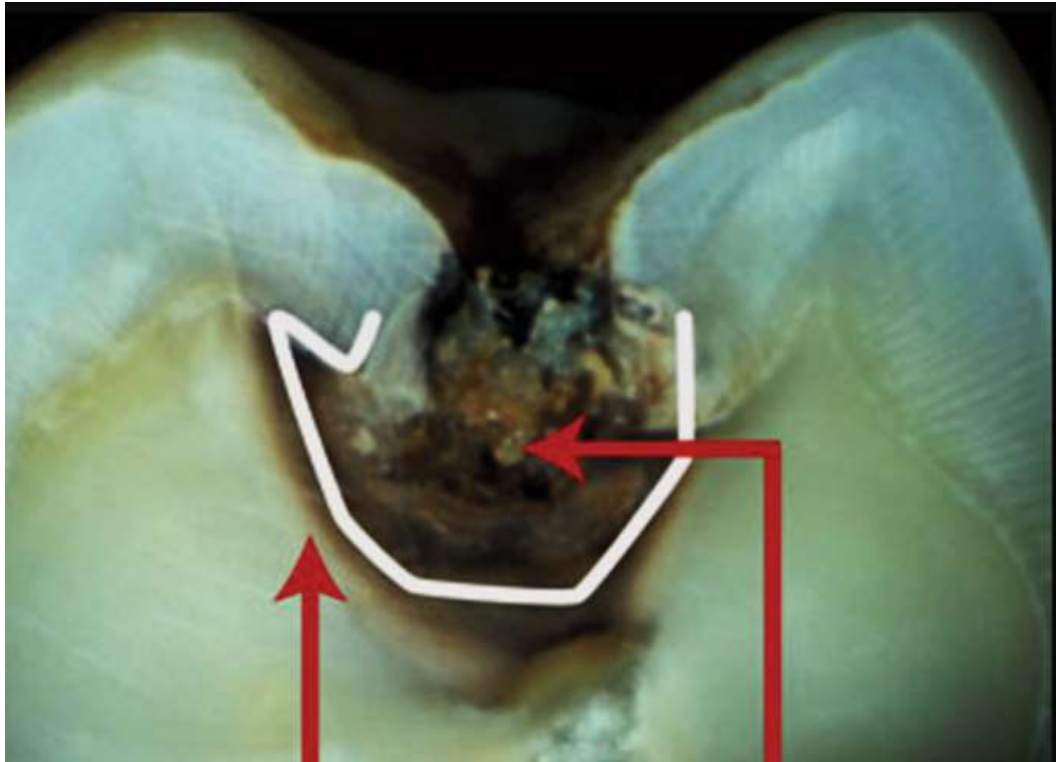
LIMITE CLÍNICO DA REMOÇÃO DE TECIDO CARIADO

Quanto de tecido cariado deve ser removido durante o preparo cavitário?

No ART, há remoção parcial do tecido cariado, aquele que não é mais passível de remineralização: a dentina infectada.

“Dentina com consistência coureácea, removida em lascas e que oferece maior resistência ao instrumento é um critério clínico confiável para limitar a remoção da dentina cariada”





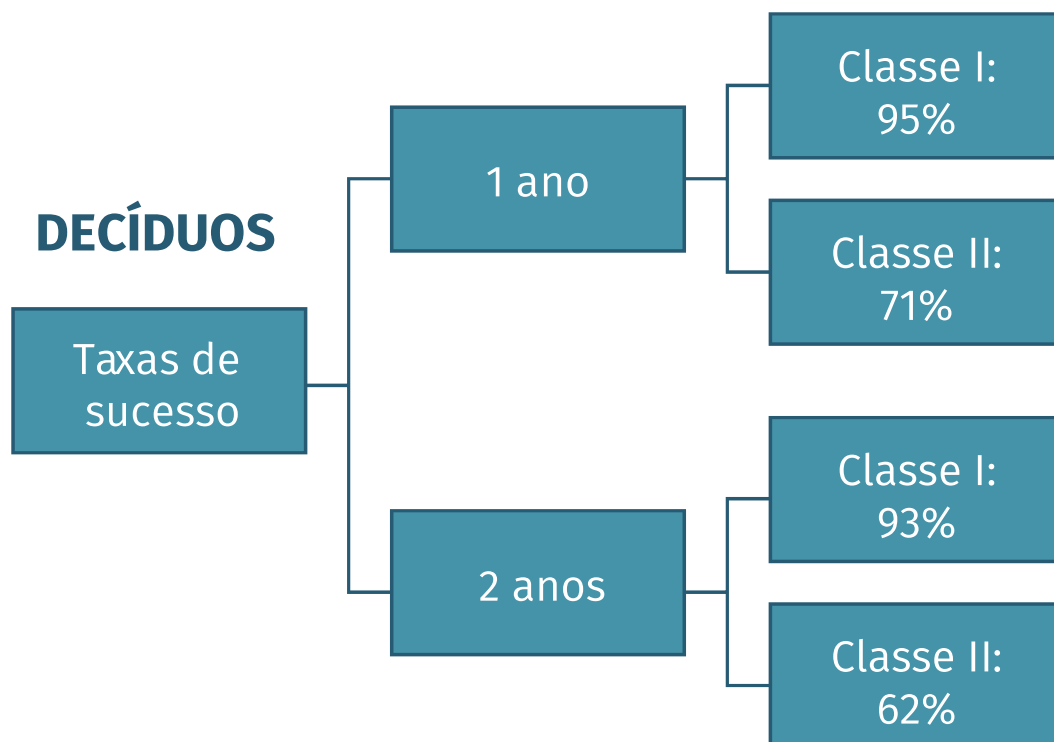
Dentina Afetada:

- mais interna
- mais consistente
- menos bactérias
- passível de remineralização
- DEVE SER MANTIDA

Dentina Infectada:

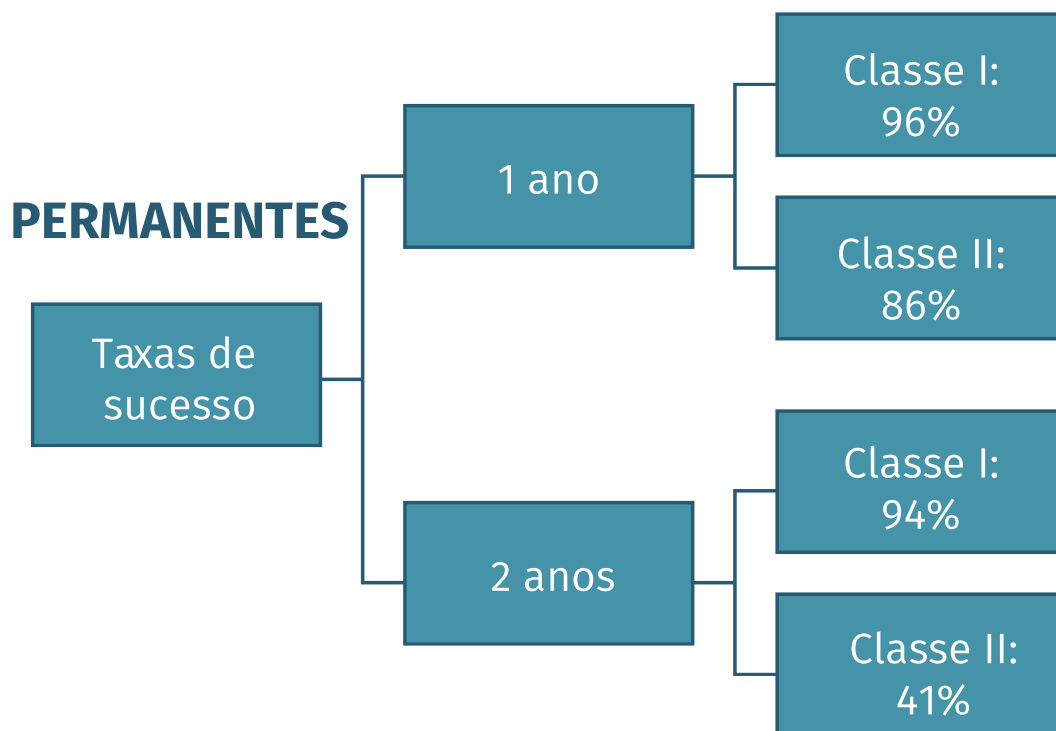
- externa
- consistência amolecida
- grande contaminação bacteriana
- não pode ser remineralizada
- DEVE SER REMOVIDA

LONGEVIDADE DAS RESTAURAÇÕES



Baseado em estudos de longevidade de RAs, cavidades de uma face podem ser restauradas com segurança, tanto em dentes decíduos quanto permanentes, com longevidade similar a restaurações convencionais.

de Amorim Retal. Survival of atraumatic restorative treatment (ART) sealants and restorations: a meta-analysis. Clinical Oral Investigations. 2012;16(2):429-441.



Restaurações ocluso-proximais tem menores taxas de longevidade, particularmente em dentes permanentes. A longevidade das restaurações está inversamente relacionada com o tamanho da cavidade, ou seja, restaurações amplas tendem a ter menor longevidade.

de Amorim Retal. Survival of atraumatic restorative treatment (ART) sealants and restorations: ameta-analysis. Clinical Oral Investigations. 2012;16(2):429-441.

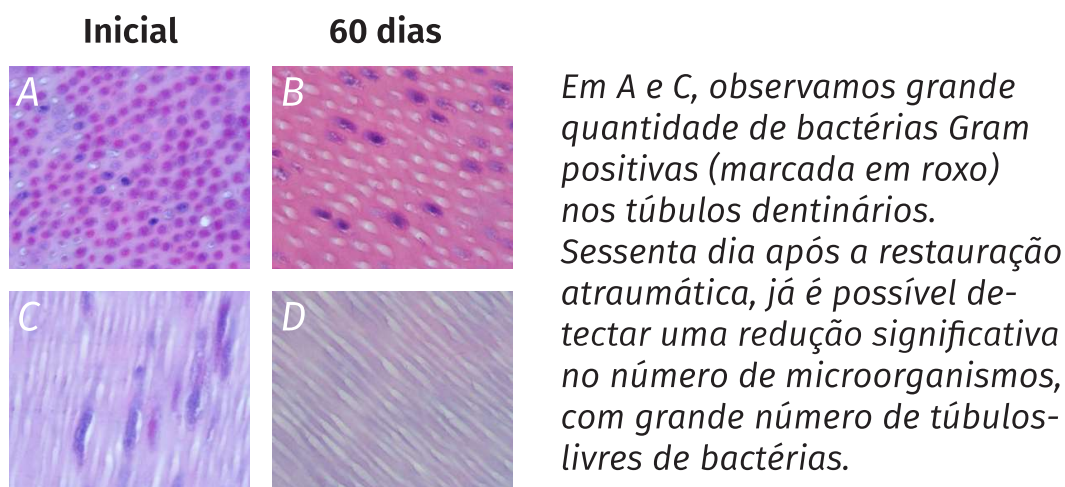
E do ponto biológico, o que acontece com a dentina cariada mantida na cavidade?

Os Microorganismos

Ao isolarmos o tecido cariado do meio bucal, eliminamos o contato entre microorganismos e biofilme dental.

A consequência é a falta de nutrientes para os microorganismos, que perdem sua capacidade de produzir polissacarídeos extracelulares e ácidos. Ao longo do tempo, também não terão mais energia suficiente para se multiplicarem.


Evidências científicas têm demonstrado que, alguns meses após a restauração atraumática, não são mais detectados microorganismos na dentina, seja por cultura microbiológica, seja por microfotografias. Portanto, o processo carioso é paralisado, permitindo a ação de defesa do complexo dentino-pulpar.



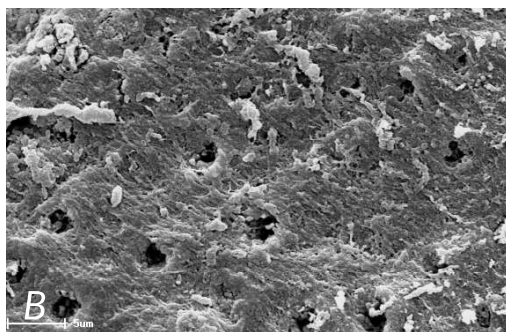
A Dentina

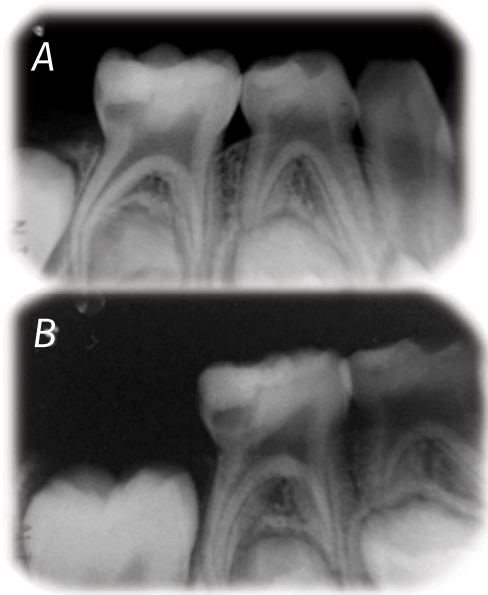
Após restauração atraumática, a dentina desmineralizada e desorganizada inicia seu processo de reorganização graças ao complexo dentino-pulpar.

O conteúdo de cálcio, fósforo e flúor aumenta, resultando em uma dentina intertubular mais compacta e rede de fibras colágenas mais densas. O diâmetro dos túbulos dentinários é reduzido, confirmando o processo de remineralização.



Em A, dentina cariada antes da restauração atraumática. Em B, redução de microorganismos, melhor organização tecidual, remineralização.





Ao longo do tempo, todo processo, até agora só observado em microscopia, torna-se evidente pelo aumento de radiopacidade radiográfica identificada na parede pulpar. (A-radiografia imediatamente após realização de restauração atraumática; B –imagem radiopaca na parede pulpar após 9 meses)

Todo esse processo só ocorrerá se a cavidade estiver perfeitamente vedada.
Portanto, CAPRICHE NA RESTAURAÇÃO!!!!

*Chibinski ACR et al. "Clinical, mineral and ultrastructural changes in carious dentino fprimary molars after restoration. "InternationalDental Journal2016; 66: 150–157.
Chibinski ACR et al. "Evaluation of primary carious dentin after cavity sealing in deep lesions: a 10-to 13-month follow-up."Pediatric Dentistry 2013; 35(3): 107E-112E.*

AUTORES

Mayara Vitorino Gevert

Cirurgiã dentista graduada pela Universidade Estadual de Ponta Grossa, discente do Programa de Pós Graduação Stricto Sensu em Odontologia –nível de Doutorado -Universidade Estadual de Ponta Grossa.

Ana Cláudia Chibinski

Professora Doutora do curso de Odontologia da Universidade Estadual de Ponta Grossa e dos Programas de Pós Graduação Lato e Stricto sensu em Odontologia da Universidade Estadual de Ponta Grossa.

Denise Stadler Wambier

Professora Doutora do curso de Odontologia da Universidade Estadual de Ponta Grossa e dos Programas de Pós Graduação Lato e Stricto sensu em Odontologia da Universidade Estadual de Ponta Grossa.

Márcia Baldani

Professora Doutora do curso de Odontologia da Universidade Estadual de Ponta Grossa e dos Programas de Pós Graduação Lato e Stricto sensu em Odontologia da Universidade Estadual de Ponta Grossa.



PARANÁ

GOVERNO DO ESTADO
Secretaria da Saúde